

Mapeamento ecográfico da bifurcação das artérias carótidas extracranianas para planejamento cirúrgico: diferenças baseadas no gênero do paciente

Ultrasonographic mapping of the extracranial carotid artery bifurcation for surgical planning: gender differences

Sandra Maria Pontes¹, Fanilda Souto Barros², Leonard Hermann Roelke², Maria Alice Taylor Almeida², João Luiz Sandri³, Cláudio de Melo Jacques³, Daniela Pontes Nofal³, Sérgio X. Salles Cunha⁴

Resumo

Contexto: A ecografia das artérias carótidas extracranianas já se estabeleceu como método diagnóstico de imagem pré-operatória, e para seguimento de pacientes.

Objetivo: Avaliar diferenças do mapeamento ecográfico em função do gênero masculino ou feminino dos pacientes.

Métodos: Ultrassonografia de alta resolução foi realizada antes do tratamento cirúrgico de 500 bifurcações carotídeas em 192 mulheres e 308 homens. Análise de diferenças baseadas no gênero foi feita em imagens modo B e fluxo a cor, transversal e longitudinal, e medidas duplex doppler de velocidades. Porcentual de estenose expressa em redução de diâmetro, comprimento de placa, diâmetros das artérias carótida interna distal e comum, e distância da bifurcação ao lóbulo da orelha foram comparados. Média, desvio padrão, mínimo e máximo foram descritos. Comparações estatísticas foram baseadas em testes *t* de Student e do χ^2 .

Resultados: Estenoses carotídeas mediram $70\pm 11\%$ (30-95%) em mulheres e $72\pm 12\%$ (40-98%) em homens ($p=0,013$). Prevalência de estenoses no intervalo 90-99% foi mais alta em homens, 14,3 vs 7,8% ($p=0,029$). As placas foram mais extensas nos homens, $2,3\pm 0,8$ vs $1,9\pm 0,6$ cm ($p<0,001$). O diâmetro médio foi maior nos homens, tanto da carótida interna distal, $4,9\pm 0,9$ vs $4,6\pm 0,8$ mm, como da carótida comum, $7,6\pm 1,3$ vs $7,1\pm 1,4$ mm ($p=0,001$). **A distância da bifurcação ao lóbulo da orelha foi maior nos homens**, $5,9\pm 1,1$ vs $5,3\pm 0,9$ cm ($p<0,001$).

Conclusões: O mapeamento ecográfico demonstrou que as medidas analisadas foram maiores em pacientes do gênero masculino. O planejamento detalhado do tratamento da placa carotídea deve considerar diferenças individuais como as associadas ao gênero do paciente.

Palavras-chave: ultrassonografia; estenose das carótidas; cirurgia.

Abstract

Context: Doppler ultrasonography is an established method for diagnosis, preoperative imaging and follow-up of extracranial carotid artery disease.

Objective: The evaluation of gender differences in carotid artery bifurcation Doppler ultrasonography mapping.

Methods: High resolution Doppler ultrasonography of 500 carotid bifurcations was performed in 192 women and 308 men before surgical treatment. Gender differences were analyzed based on B-mode, color-flow, duplex doppler transverse and longitudinal images. Diameter percent stenoses, plaque length, distal internal and common carotid artery diameters, and distance from the carotid bifurcation to the ear lobe were compared. Mean, standard deviation, minimum and maximum values were described. Statistical comparisons were performed based on Student's *t* and χ^2 tests.

Results: Carotid stenoses averaged $70\pm 11\%$ (30-95%) in women and $72\pm 12\%$ (40-98%) in men ($p=0.013$). The prevalence of 90-99% stenosis was greater in men, 14.3 vs 7.8% ($p=0.029$). Carotid plaques were longer in men, 2.3 ± 0.8 vs 1.9 ± 0.6 cm ($p<0.001$). Mean diameters of the distal internal carotid artery, 4.9 ± 0.9 vs 4.6 ± 0.8 mm, and of the common carotid artery, 7.6 ± 1.3 vs 7.1 ± 1.4 mm, were greater in men ($p=0.001$). The distance from the ear lobe to the bifurcation was also greater in men, 5.9 ± 1.1 vs 5.3 ± 0.9 cm ($p<0.001$).

Conclusions: Doppler ultrasonography preoperative mapping demonstrated that the parameters measured were greater in men than in women. Detailed planning of carotid plaque treatment must take into consideration individual differences such as those associated with the patient's gender.

Keywords: ultrasonography; carotid stenosis; surgery.

Trabalho realizado no Angiolab – Laboratório Vascular – Vitória (ES), Brasil.

¹Doutora em Medicina pela Fundação Técnica e Educacional Souza Marques – Rio de Janeiro (RJ), Brasil.

²Doutores em Medicina pela Universidade Federal do Espírito Santo – Vitória (ES), Brasil.

³Doutores em Medicina pela Escola Superior de Ciências da Santa Casa de Misericórdia de Vitória – Vitória (ES), Brasil.

⁴Doutor em Engenharia Biomedica, Marquette University – Milwaukee (Wisconsin), Estados Unidos.

Fonte de Financiamento: Angiolab-Laboratório Vascular – Vitória (ES), Brasil.

Conflito de interesses: nada a declarar.

Submetido em: 10.03.10. Aceito em: 23.07.11.

J Vasc Bras. 2011;10(3):222-228.

Introdução

A ecografia já se integrou como componente fundamental do diagnóstico, tratamento, mapeamento pré-operatório, e seguimento das estenoses localizadas nas artérias carótidas extracranianas¹⁻¹⁰. Inicialmente, na década de 1980, a ecografia duplex contribuiu para a seleção de pacientes candidatos à arteriografia radiográfica com contraste endovenoso, método tradicional para planejamento da endarterectomia carotídea. Alternativas protocolares foram surgindo à medida que trabalhos científicos demonstraram a capacidade da ecografia – não invasiva e de baixo custo – de substituir um método invasivo, de alto custo, e passível de complicações clínicas para o paciente. A ecografia não invasiva inclui vantagens adicionais além da luminografia – estudo da luz do vaso em imagem longitudinal apresentada pela técnica radiográfica da arteriografia. A ultrassonografia também ilustra a luminografia transversal, as velocidades de fluxo e a visualização direta do ateroma. Nesta evolução, a combinação da ecografia com a arteriografia radiográfica ou, mais recentemente, com a arteriografia por ressonância magnética¹¹ ou mesmo tomografia computadorizada, criou uma filosofia de exames duplos com primeira e segunda opinião para planejamento do tratamento carotídeo.

Uma alternativa inusitada foi o projeto de um protocolo de dois exames ecográficos independentes: o primeiro como teste diagnóstico e o segundo como mapeamento pré-operatório¹. Tal mapeamento pré-tratamento coleta informações detalhadas que facilitam a cirurgia carotídea, mas que não são essenciais para o protocolo de diagnóstico definitivo. Este trabalho analisa os resultados obtidos pelo mapeamento ecográfico das artérias carótidas em pacientes candidatos a endarterectomia devido a sintomatologia, critérios de risco e/ou ecografia diagnóstica prévia. Os valores das medidas que facilitam a cirurgia carotídea variam entre indivíduos, justificando o mapeamento pré-operatório.

A prática cirúrgica toma em consideração diferenças individuais. Uma questão sempre em pauta refere-se a diferenças entre os gêneros feminino e masculino. Os objetivos deste estudo foram calcular estatísticas descritivas das variáveis ultrassonográficas e abordar a questão de quais seriam as diferenças observadas entre os gêneros. As hipóteses nulas testadas referiram-se aos testes de igualdade ou potencial desigualdade devido ao gênero, das variáveis ultrassonográficas incluídas no mapeamento pré-tratamento.

Métodos

Os critérios de inclusão e exclusão neste estudo, as características da população amostrada, os métodos ecográficos

de mapeamento da bifurcação carotídea extracraniana, e a análise estatística empregada são descritos nesta seção. A ética médica de não identificação dos pacientes foi seguida rigorosamente neste relatório de dados clínicos. O relacionamento ético médico-paciente foi seguido de acordo com as normas vigentes no laboratório vascular não invasivo.

Sem dados prévios para uma estimativa apropriada do tamanho da amostra comparativa, o número de casos incluídos baseou-se em publicações internacionais de valor clínico^{12,13}. Uma técnica de estudo sequencial foi aplicada para determinar o número de casos suficientes. A análise estatística obtida após inclusão de 500 casos mostrou diferenças significativas, justificando a publicação dos achados sem continuação do recrutamento de dados adicionais.

Crítérios de inclusão

Os pacientes foram selecionados randomicamente ou aleatoriamente, seguindo o comportamento de referenciamento de pacientes a uma única equipe de laboratório vascular, Angiolab laboratório vascular, Vitória (ES), equipe com experiência de mais de 15 anos na prática da especialidade. A entrada de dados foi sequencial por data de atendimento. Somente uma bifurcação carotídea por paciente foi selecionada para inclusão no estudo, para se evitar o vício teoricamente possível da entrada de dados unilateral de alguns pacientes e bilateral de outros. Em casos de mapeamento bilateral, a bifurcação com estimativa de maior estenose foi incluída na análise.

Crítérios de exclusão

Em casos de mapeamento bilateral, a bifurcação com estimativa de menor estenose foi excluída da análise. Casos com dados incompletos foram excluídos. Tais casos incluíram: a) dificuldades em uma estimativa de porcentual de estenose ou diâmetro arterial devidas, por exemplo, à calcificação da parede arterial com sombra acústica; e/ou b) conflitos na medida única e simples da extensão longitudinal da placa carotídea.

Características da população amostrada:

Esta série de casos clínicos incluiu um total de 500 pacientes, ou 500 bifurcações carotídeas, sendo avaliados 192 pacientes do gênero feminino e 308 do gênero masculino. As idades médias dos dois grupos foram semelhantes: 72±9 anos (intervalo de 45 a 95) e 72±9 anos (41 a 95 anos) para os gêneros feminino e masculino, respectivamente (p=0,91; por

teste *t* de Student não pareado). As proporções de bifurcações direita/esquerda não foram diferentes: 55%/45% (n=105/89) e 49%/51% (n=152/156) para os gêneros feminino e masculino, respectivamente ($p=0,35$; pelo teste do χ^2).

Ecografia carotídea

O exame ecográfico foi efetuado com instrumentos de alta resolução da marca Philips, IU 22 *Intelligent Ultrasound* e HDI-5000. Os transdutores utilizados são considerados de alta frequência, entre 5 e 13 MHz. O protocolo incluiu:

a) imagens modo B em escala cinza ou colorizada com várias medidas anatômicas (Figuras 1 e 2); b) duplex doppler com medidas de velocidade nas artérias carótidas comum, interna e externa, e na região de estenose máxima (Figura 3); c) mapeamento de fluxo a cor; e d) gráficos longitudinal e transversal da bifurcação carotídea. O relatório médico da ecografia também incluiu descrições qualitativas da caracterização ecográfica da placa como homogênea ou heterogênea, calcificada ou não, e da superfície da placa como irregular ou não.

As medidas analisadas neste estudo foram: a) estimativa da estenose carotídea baseada na análise anatômica e funcional de velocidade doppler; b) extensão da placa; c) diâmetro distal da carótida interna; d) diâmetro representativo da carótida comum; e) posição ou altura da bifurcação em relação ao lóbulo da orelha.

Estatísticas

Os dados obtidos foram analisados separadamente para o gênero masculino e feminino. Os testes estatísticos utilizados

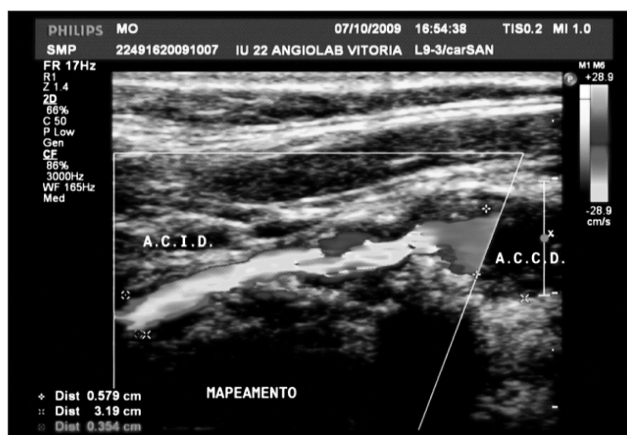

Figura 1. Imagem ecográfica em cores de fluxo longitudinal das artérias carótidas comum distal e interna extracraniana. São estimados a extensão da placa carotídea e os diâmetros da carótida comum distal, da carótida interna distal e do lúmen residual mínimo. Imagens transversas são preferíveis para medidas de diâmetro. A distância entre início e fim de placa e o lóbulo auricular é estimado pela posição do transdutor transcutâneo.

foram os disponíveis no programa Excel. As prevalências de estenoses foram subdivididas nos intervalos 90-99%, 80-89%, 70-79%, 60-69%, 50-59%, e <50%. As diferenças entre gêneros das medidas de variáveis contínuas – percentual de estenose, extensão da placa, diâmetros, e altura da bifurcação – foram comparadas usando-se o teste *t* de Student não pareado. As diferenças entre gêneros das prevalências de cada intervalo foram comparadas usando-se o teste do χ^2 .

Resultados

Estenose carotídea

As médias de estenoses carotídeas foram $70 \pm 11\%$ (intervalo 30-95%) para o gênero feminino e $72 \pm 12\%$ (intervalo

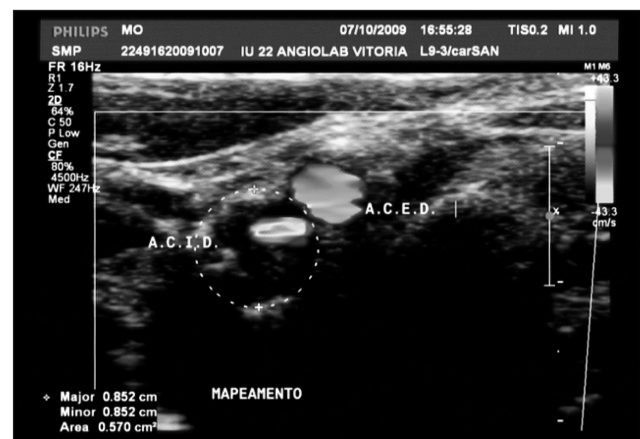

Figura 2. Imagem ecográfica em cores de fluxo transversal da artéria carótida interna na região de menor lúmen. São estimados o eixo menor do lúmen elíptico (mais comum) ou diâmetro de um lúmen circular e o diâmetro original da artéria carótida interna, no ponto de estenose máxima.

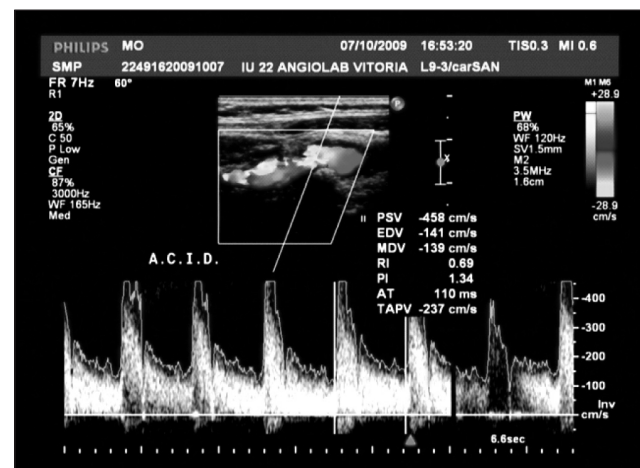


Figura 3. Imagem duplex doppler demonstrando as velocidades elevadas no ponto de estenose máxima da carótida interna proximal. Tais velocidades reconfirmam os achados anatômicos.

40-98%) para o gênero masculino. Apesar da similaridade, a diferença alcançou significado estatístico ($p=0.013$). A Tabela 1 descreve as prevalências de estenose para cada intervalo mencionado na seção Métodos. Somente a diferença de prevalência no intervalo de estenoses de 90-99%, mais alta no gênero masculino, alcançou significado estatístico.

Extensão da placa

As placas foram significativamente mais longas nos homens, $2,3\pm 0,8$ cm (de 0,3 a 5 cm), do que nas mulheres, $1,9\pm 0,6$ cm (de 0,3 a 3,7 cm) ($p<0,001$). A Tabela 2 descreve as prevalências de extensão de placa para três intervalos distintos de extensão menor, mediana e maior. A comparação entre gêneros mostrou que mulheres apresentaram prevalência maior que os homens de placas menores que 2 cm de extensão, enquanto que homens tiveram uma prevalência maior de placas de 3 cm ou mais de extensão. A grande maioria das placas tinha menos que 3 cm de extensão nos dois gêneros.

Diâmetro distal da carótida interna

O diâmetro da carótida interna distal ao bulbo foi significativamente maior nos homens, $4,9\pm 0,9$ mm (de 2,0 a 9,0 mm), do que nas mulheres, $4,6\pm 0,8$ mm (de 2,0 a 8,0 mm) ($p=0,001$). A Tabela 3 mostra que a comparação de diâmetros específicos demonstrou carótidas menores ou maiores tanto em homens quanto em mulheres. Entretanto, a prevalência de diâmetros da carótida interna distal entre 4 e 5 mm foi maior em mulheres, enquanto que diâmetros entre 5 e 6 mm foram mais comuns em homens.

Diâmetro representativo da carótida comum

O diâmetro da carótida comum foi significativamente maior nos homens, $7,6\pm 1,3$ mm (de 3,7 a 11,8 mm), do que nas mulheres, $7,1\pm 1,4$ mm (de 4,0 a 10,0 mm) ($p<0,001$). A Tabela 4 mostra que carótidas comuns menores que 7 mm foram mais prevalentes nas mulheres, enquanto que carótidas comuns maiores que 8,5 mm foram mais prevalentes nos homens. A maioria das carótidas comuns de ambos os gêneros se encontrou no intervalo entre 7,0 e 8,5 mm.

Localização da bifurcação carotídea

A distância entre o lóbulo da orelha e a bifurcação carotídea foi significativamente maior nos homens, $5,9\pm 1,1$ cm (de 2,5 a 10,0 cm), do que nas mulheres, $5,3\pm 0,9$ cm (de 3,0

Tabela 1. Prevalências de estenose da bifurcação carotídea.

Intervalo	Feminino (n=192)	Masculino (n=308)	Probabilidade
90-99%	7,8% (n=15)	14,3% (n=44)	$p=0,029$
80-89%	20,8% (n=40)	24,4% (n=75)	$p=0,36$
70-79%	38,0% (n=73)	34,1% (n=105)	$p=0,37$
60-69%	25,5% (n=49)	20,1% (n=62)	$p=0,16$
50-59%	4,7% (n=9)	6,2% (n=19)	$p=0,48$
<50%	3,1% (n=6)	1,0% (n=3)	$p=0,078$

Tabela 2. Prevalências de extensão de placa carotídea.

Intervalo	Feminino (n=192)	Masculino (n=308)	Probabilidade
< 2 cm	50,0% (n=96)	33,4% (n=103)	$p<0,001$
2-3 cm	42,7% (n=82)	46,4% (n=143)	$p=0,42$
≥ 3 cm	7,3% (n=14)	20,1% (n=62)	$p<0,001$

Tabela 3. Prevalências de diâmetros da carótida interna distal ao bulbo.

Intervalo	Feminino (n=192)	Masculino (n=308)	Probabilidade
< 4 mm	12,0% (n=23)	10,1% (n=31)	$p=0,50$
4,0-4,9 mm	49,0% (n=94)	36,7% (n=113)	$p=0,007$
5,0-5,9 mm	30,2% (n=58)	39,6% (n=122)	$p=0,033$
$\geq 6,0$ mm	8,9% (n=17)	13,6% (n=42)	$p=0,11$

Tabela 4. Prevalências de diâmetros representativos da carótida comum.

Intervalo	Feminino (n=192)	Masculino (n=308)	Probabilidade
< 7 mm	36,5% (n=70)	23,4% (n=72)	$p=0,002$
7,0-8,4 mm	47,9% (n=92)	50,6% (n=156)	$p=0,55$
$\geq 8,5$ mm	15,6% (n=30)	26,0% (n=80)	$p=0,007$

Tabela 5. Prevalências de distâncias entre lóbulo da orelha e bifurcação carotídea.

Intervalo	Feminino (n=192)	Masculino (n=308)	Probabilidade
< 4 cm	5,7% (n=11)	1,3% (n=4)	$p=0,005$
4,0-5,9 cm	63,5% (n=122)	37,3% (n=115)	$p<0,001$
$\geq 6,0$ cm	30,7% (n=59)	61,4% (n=189)	$p=0,001$

a 8,0 cm) ($p<0,001$). A Tabela 5 mostra que, embora com prevalência baixa, mais mulheres que homens apresentaram bifurcação alta dificultando uma possível cirurgia. A maioria das bifurcações femininas se localizou entre 4,0 e 6,0 cm do lóbulo da orelha, enquanto que a maioria das bifurcações masculinas se encontrava a distâncias maiores que 6,0 cm.

Discussão

Esta seção enfatiza: a) o valor do mapeamento ecográfico carotídeo como exame essencial para o planejamento cirúrgico aberto ou endovascular das artérias carótidas

extracranianas; b) a seleção das variáveis ecográficas utilizadas; c) a análise comparativa entre o gênero masculino e feminino. As conclusões obtidas das comparações estatísticas justificaram a discussão sobre o valor do segundo exame ultrassonográfico e das variáveis escolhidas, e salientaram que variações individuais devem ser levadas em consideração no planejamento do tratamento.

O mapeamento ecográfico pré-operatório é complementar ao exame diagnóstico inicial e é restrito aos candidatos à cirurgia. Este mapeamento é específico ao lado direito ou esquerdo sendo tratado. Um mapeamento complementar e específico não deve ser incluído na ecografia diagnóstica para não onerar tal procedimento, pois a maioria dos pacientes avaliados no laboratório vascular é candidato a tratamento clínico e não cirúrgico.

A ecografia já tem uma posição estabelecida na avaliação dos pacientes candidatos a cirurgia. Em um centro cirúrgico de primeira categoria, quase 90% dos tratamentos cirúrgicos da bifurcação carotídea foram baseados nos estudos ecográficos¹⁰.

A ecografia também já está se estabelecendo como técnica primordial na avaliação perioperatória de endarterectomias das carótidas^{2,5}. Tamanho reduzido e localização da incisão para a endarterectomia carotídea estão sendo guiados pela ultrassonografia perioperatória⁵. A ecografia é sensível a tal ponto que endarterectomias foram realizadas em carótidas internas previamente tidas como ocluídas por técnicas radiográficas ou de ressonância¹⁴. Centros de primeira linha já estão usando a ecografia como técnica de guia de procedimentos endovasculares^{4,7}.

A importância da avaliação ecográfica das artérias carótidas extracranianas enfatizando medidas anatômicas correlacionadas às medidas de velocidade já foram enfatizadas na literatura^{3,15}. Em particular, estenoses referentes ao diâmetro local de mais de 80% ou menores de 50% mostraram um alto valor preditivo positivo dos dados luminográficos da radiografia por contraste, isto é, "arteriografia". O valor preditivo positivo aumentou em casos de estenoses entre 60 e 80% quando velocidades altas foram incorporadas à previsão de estenoses.

O termo arteriografia, popularmente aplicado à luminografia radiológica, está sendo usado incorretamente. Tal técnica não é arteriográfica propriamente dita, não tendo informação direta sobre a artéria ou o tecido ateromatoso. Além desta insuficiência técnica, a luminografia radiológica apresentou complicações severas de 0,4 a 1,2% em estudos associados à endarterectomia carotídea^{16,17}. Na prática médica, o aumento preponderante de pacientes assintomáticos tratados atualmente minimiza a necessidade de

informações detalhadas tanto das artérias intracranianas como do arco aórtico. A ecografia foi considerada uma técnica de imagem rápida e sensível para avaliação de pacientes examinados imediatamente após o aparecimento dos sintomas¹⁸.

A técnica ecográfica, em contraste, é uma verdadeira arteriografia das paredes da bifurcação carotídea, do grau de estenose, da extensão da placa, das características do ateroma ou úlceras, da localização da bifurcação, com medidas de diâmetros arteriais e lumens residuais, e estimativas do grau de estenose. Estudos de caracterização ecográfica demonstraram tipos de placas instáveis associadas a maior incidência de sintomas, tanto no seguimento da placa, quanto durante tratamento endovascular^{19,20}. Imagens transversas potencialmente explicam a subestimação da estenose pela luminografia radiológica na presença de lumens elípticos (maioria)¹¹ ou mesmo na superposição das artérias carótidas interna e externa em determinada projeção radiográfica. Além disso, a técnica do duplex doppler possibilita a avaliação indireta de anomalias severas do arco aórtico ou artérias intracranianas.

Devemos salientar, entretanto, que medidas de velocidade são afetadas pelo comportamento cardíaco, por estenose ou oclusão contralateral, tortuosidades ou mesmo o gênero, feminino ou masculino, do paciente. Nestes casos, a imagem possibilita a correção da estimativa de estenose. Nosso serviço extrapolou os passos iniciais da ecografia carotídea diagnóstica seguida de confirmação radiológica, criando um algoritmo de dupla investigação ecográfica¹. Desta maneira, a técnica radiológica foi eliminada ou minimizada. O ultrassom diagnóstico é feito pelo examinador 1, baseado nas indicações clínicas. Na presença de estenoses menores que 50%, a conduta passa a ser discussão do caso, com provável tratamento clínico e observação longitudinal no tempo. Quando o paciente passa a ser um candidato à cirurgia carotídea, aberta ou endovascular, o segundo exame ultrassonográfico passa a ser um mapeamento pré-operatório, feito pelo examinador 2. Em caso de contradição, o paciente é reexaminado ou pelo examinador 1 ou por técnicas radiológicas de ressonância magnética ou tomografia. Casos não confirmados, com contradição entre os dois estudos, passam à discussão clínica, tratamento médico e seguimento do paciente. Nossa equipe cirúrgica também usa o mapeamento ecográfico como confirmação de exames ecográficos feitos em outros laboratórios vasculares. Dos 9 casos (<2%) relatados como estenose carotídea inferior a 50% pelo mapeamento carotídeo, a) o exame diagnóstico inicial foi feito em outro laboratório em 6 casos, b) úlceras foram reavaliadas em 2

pacientes, e c) uma dissecação com flap móvel foi detectada em 1 paciente.

Do ponto de vista de custos, um algoritmo baseado em dois estudos ecográficos, o primeiro para diagnóstico e o segundo para mapeamento pré-cirúrgico, traz uma economia estimada entre 70 a 90% em relação aos custos dos exames radiológicos ou de ressonância magnética. Tais exames são mais onerosos e muitas vezes menos práticos para o planejamento de detalhes da cirurgia. A maneira, o tamanho e o local da incisão de uma endarterectomia podem ser planejados eficientemente baseados no mapeamento ecográfico⁵.

Em resumo, ecografia é o exame fundamental para diagnóstico da estenose carotídea. Tomografia ou ressonância magnética podem ser usados para confirmar o grau de estenose ou para uma avaliação mais completa do paciente sintomático^{21,22}. Nossa experiência demonstra que o mapeamento ecográfico pode substituir tais exames de maior custo com dados significativos para o planejamento cirúrgico aberto ou endovascular.

Um dos focos deste trabalho é evitar a análise conjunta de subgrupos que possam ser separados. Por exemplo, os subgrupos de mapeamento dos gêneros masculino e feminino devem ser analisados separadamente e não conjuntamente.

Dados já publicados mostram que embora a prevalência de estenose significativa não seja dependente do gênero do paciente triado⁸, reestenose pós-endarterectomia, com técnica de inversão parcial, foi maior no gênero feminino que no masculino⁶. Os diâmetros maiores em homens confirmaram a expectativa^{23,24}. O tempo de recuperação hospitalar também mostrou diferenças, com homens tendo alta antes que mulheres¹². Velocidades do fluxo de sangue carotídeo também podem ser diferentes entre homens e mulheres¹³.

As justificativas para seleção das variáveis medidas foram as seguintes: o percentual de estenose carotídea em diâmetro pode não ser uma variável rigorosamente científica, pois o lúmen circular em carótida estenosada é raro. Mas tal variável é usada na prática médica como método eficiente de comunicação. Além do mais, foi a variável utilizada nos estudos randomizados clássicos que justificam o tratamento cirúrgico carotídeo. A extensão da placa facilita o planejamento da extensão da incisão da endarterectomia carotídea e também auxilia no planejamento do tratamento endovascular, com seleção a priori de materiais mais apropriados. Conhecimento dos diâmetros da carótida interna e da carótida comum preparam a equipe cirúrgica para: a) evitar problemas associados a carótidas de diâmetro pequeno, principalmente na mulher, e b) para planejamento

endovascular, considerando colocação de filtros e seleção de balões e *stents*. A localização da placa no pescoço, em relação ao lóbulo da orelha, auxilia o planejamento da localização da incisão e alerta o cirurgião em relação a uma bifurcação alta em potencial, com aumento das dificuldades de exposição do segmento a ser tratado.

Este estudo demonstrou diferenças de gênero no percentual de estenose, na extensão da placa carotídea, nos diâmetros das artérias carótidas, e na localização anatômica da bifurcação ou da placa. Os homens apresentaram maior prevalência de estenose crítica, placas mais longas que 3 cm e maior distância entre placa e lóbulo da orelha. Em particular, uma bifurcação alta criaria mais dificuldades em mulheres que nos homens. Uma sugestão aparente seria que o gênero masculino deveria ser triado mais cedo do que costumeiramente. Embora diferenças de gênero existam, pesquisa adicional ainda é necessária para se identificar que tipo de homem ou mulher foge às normas regulares.

Em resumo, medidas ultrassonográficas não invasivas da anatomia das artérias carótidas extracranianas demonstraram diferenças significativas entre os gêneros masculino e feminino. Tal conclusão enfatizou que o protocolo pré-tratamento cirúrgico aberto ou endovascular deveria incluir informações anatômicas sobre diferenças individuais que contribuiriam para a eficiência do procedimento terapêutico.

Referências

1. Sandri JL. Endarterectomia carotídea somente com duplex. In: Nectoux Filho JL, Salles Cunha S, Paglioli AS, de Souza GG, Pereira AH (editores). Ultra-sonografia vascular. Rio de Janeiro: Revinter; 2000, p. 71-5.
2. Ascher E, Markevich N, Kallakuri S, et al. Intraoperative carotid artery duplex scanning in a modern series of 650 consecutive primary endarterectomy procedures. J Vasc Surg. 2004;39(2):416-20.
3. Salles-Cunha SX, Ascher E, Hingorani AP, et al. Effect of ultrasonography in the assessment of carotid artery stenosis. Vascular. 2005;13(1):28-33.
4. Ascher E, Marks NA, Schutzer RW, et al. Duplex-assisted internal carotid artery balloon angioplasty and stent placement: a novel approach to minimize or eliminate the use of contrast material. J Vasc Surg. 2005;41(3):409-15.
5. Ascher E, Hingorani A, Marks N, et al. Mini skin incision for carotid endarterectomy (CEA): a new and safe alternative to the standard approach. J Vasc Surg. 2005;42(6):1089-93.
6. Menezes FH, Luccas GC, Matsui IA, et al. Avaliação através da ultra-sonografia duplex da medida de reestenose da carótida interna dos pacientes submetidos à endarterectomia aberta da bifurcação carotídea, com eversão parcial da carótida interna. J Vasc Bras. 2005;4(1):47-54.

7. Ascher E, Hingorani AP, Marks N. Duplex-assisted internal carotid artery balloon angioplasty and stent placement. *Perspect Vasc Surg Endovasc Ther.* 2007;19(1):41-7.
8. Freitas P, Piccinato CE, Martins WP, et al. Aterosclerose carotídea avaliada pelo eco-doppler: associação com fatores de risco e doenças arteriais sistêmicas. *J Vasc Bras.* 2008;7(4):298-307.
9. Blackshear Junior WM, Connar RG. Carotid endarterectomy without angiography. *J Cardiovasc Surg (Torino).* 1982; 23(6):477-82.
10. Chiesa R, Melissano G, Castellano R, et al. Carotid endarterectomy: experience in 5425 cases. *Ann Vasc Surg.* 2004;18(5):527-34.
11. Pan XM, Saloner D, Reilly IM, et al. Assessment of carotid artery stenosis by ultrasonography, conventional angiography, and magnetic resonance angiography: correlation with ex vivo measurement of plaque stenosis. *J Vasc Surg.* 1995;21(1):82-9.
12. Hernandez N, Salles-Cunha SX, Daoud YA, et al. Factors related to short length of stay after carotid endarterectomy. *Vasc Endovascular Surg.* 2002;36(6):425-37.
13. Comerota AJ, Salles-Cunha SX, Daoud Y, et al. Gender differences in blood velocities across carotid stenoses. *J Vasc Surg.* 2004;40(5):939-44.
14. Ascher E, Markevich N, Hingorani A, et al. Pseudo-occlusions of the internal carotid artery: a rationale for treatment on the basis of a modified carotid duplex scan protocol. *J Vasc Surg.* 2002;35(2):340-5.
15. Beebe HG, Salles-Cunha SX, Scissons RP, et al. Carotid arterial ultrasound scan imaging: A direct approach to stenosis measurement. *J Vasc Surg.* 1999;29(5):838-44.
16. Endarterectomy for asymptomatic carotid artery stenosis. *JAMA.* 1995;273(18):1421-8.
17. Hobson RW 2nd, Weiss DG, Fields WS, et al. Efficacy of carotid endarterectomy for asymptomatic carotid stenosis. The Veterans Affairs Cooperative Study Group. *N Engl J Med.* 1993; 328:221-7.
18. Wardlaw JM, Stevenson MD, Chappell F, et al. Carotid artery imaging for secondary stroke prevention: both imaging modality and rapid access to imaging are important. *Stroke.* 2009;40(11):3511-7.
19. Hashimoto H, Tagaya M, Niki H, et al. Computer-assisted analysis of heterogeneity on B-mode imaging predicts instability of asymptomatic carotid plaque. *Cerebrovasc Dis.* 2009;28(4):357-64.
20. Biasi G, Froio A, Dietrich EB et al. Carotid plaque echolucency increases the risk of stroke in carotid stenting: the Imaging in Carotid Angioplasty and Risk of Stroke (ICAROS) study. *Circulation* 2004;110(6):756-62.
21. Roffi M, Lüscher TF. Management of patients with carotid artery stenosis. *Herz.* 2008;33(7):490-7.
22. Lanzino G, Tallarita T, Rabinstein AA. Internal carotid artery stenosis: natural history and management. *Semin Neurol.* 2010;30(5):518-27
23. Kreiza J, Arkuszewski M, Kasner SE, et al. Carotid artery diameter in men and women and the relation to body and neck size. *Stroke.* 2006;37(4):1103-5.
24. den Hartog AC, Algra A, Moll FL, et al. Mechanisms of gender-related outcome differences after carotid endarterectomy. *J Vasc Surg.* 2010;52(4):1062-71.

Correspondência

Sandra Maria Pontes
 Rua José Teixeira, 290 – Praia do Canto
 CEP 29055-310 – Vitória (ES), Brasil
 E-mail: sandra@angiolabvitoria.com.br

Contribuições dos autores

Concepção e desenho do estudo: SMP, FSB, JLS, CMJ
 Análise e interpretação dos dados: SMP, FSB, LHR, MATA, JLS, CMJ, DPN, SXSC
 Coleta de dados: SMP, FSB, LHR, MATA, JLS, CMJ, DPN
 Redação do artigo: SMP, FSB, SXSC
 Revisão crítica do texto: SMP, SXSC
 Aprovação final do artigo*: SMP, FSB, LHR, MATA, JLS, CMJ, DPN, SXSC
 Análise estatística: SXSC
 Responsabilidade geral pelo estudo: SMP

*Todos os autores leram e aprovaram a versão final submetida ao J Vasc Bras.